

Tachycardie à 270/min et QRS larges. Intérêt de l'adénosine

Tachycardia at 270/min and Wide QRS: Interest of Adenosine

H. Saal · P. Taboulet

Reçu le 14 juillet 2015 ; accepté le 14 janvier 2016
© SFMU et Lavoisier SAS 2016

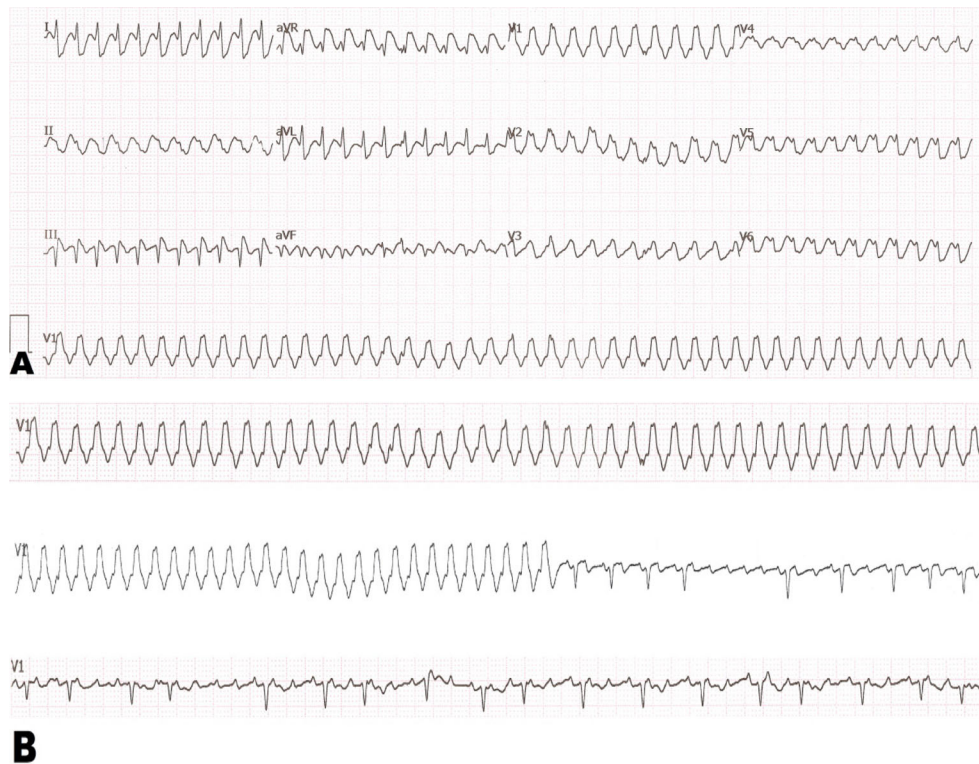


Fig. 1 A. Tachycardie régulière à 270/minute à QRS larges (125 ms, axe super-droit). B. Révélation d'un flutter atrial commun après injection d'adénosine et ralentissement de la cadence ventriculaire après injection d'inhibiteur calcique

Une patiente de 30 ans se présente aux urgences pour des palpitations intermittentes depuis trois semaines, permanentes depuis le matin. Elle n'a pas d'antécédent particulier, en dehors d'une obésité morbide (indice de masse corporelle à

53). Elle a une bonne hémodynamique malgré une fréquence cardiaque à 270/minute. L'électrocardiogramme révèle une tachycardie régulière à 273/minute, des QRS larges (125 ms), sans ondes P visibles (Fig. 1A). Cette tachycardie ne présente qu'un indice de tachycardie ventriculaire, un aspect de retard droit avec une onde R en V1 (TV score à 1) [1]. Les manœuvres vagales sont inefficaces. L'injection d'une ampoule d'adénosine fait apparaître un flutter atrial commun, avec des ondes « F » (en toit d'usine) (Fig. 1B). Par la suite, l'administration intraveineuse d'un inhibiteur calcique (diltiazem) permet de ralentir la conduction nodale de 1/1 à 2/1 ou 3/1 et de ralentir ainsi la réponse ventriculaire. L'intérêt de ce cas clinique est double. D'une

H. Saal (✉)
Service des urgences, hôpital André-Grégoire,
56, boulevard de la Boissière, F-93100 Montreuil, France
e-mail : hocine.saal@chi-andre-gregoire.fr

P. Taboulet
Service des urgences, hôpital Saint-Louis,
Assistance publique-Hôpitaux de Paris,
1, avenue Claude-Vellefaux, F-75010 Paris, France

part, il enseigne qu'une tachycardie régulière à complexes larges, extrêmement rapide (> 250 /minute), peut être une tachycardie supraventriculaire (en général un flutter atrial 1/1). D'autre part, dans cette situation, en l'absence d'instabilité hémodynamique ou d'argument ECG formel pour une tachycardie ventriculaire, l'adénosine est un test diagnostique de première intention après échec des manœuvres vagales [2].

Références

1. Jastrzebski M, Sasaki K, Kukla P, et al (2015) The ventricular tachycardia score: a novel approach to electrocardiographic diagnosis of ventricular tachycardia. *Europace* 17:118
2. Neumar R, Otto C, Link S, et al (2010) Adult advanced cardiovascular life support in American Heart Association guidelines for cardiopulmonary resuscitation and emergency cardiovascular care. *Circulation* 122:729-67