

Lymphangite aiguë infectieuse

Acute Infectious Lymphangitis

C. Lavoignet · L. Sengler · H. Slimani

Reçu le 28 janvier 2017 ; accepté le 12 avril 2017
© SFMU et Lavoisier SAS 2017

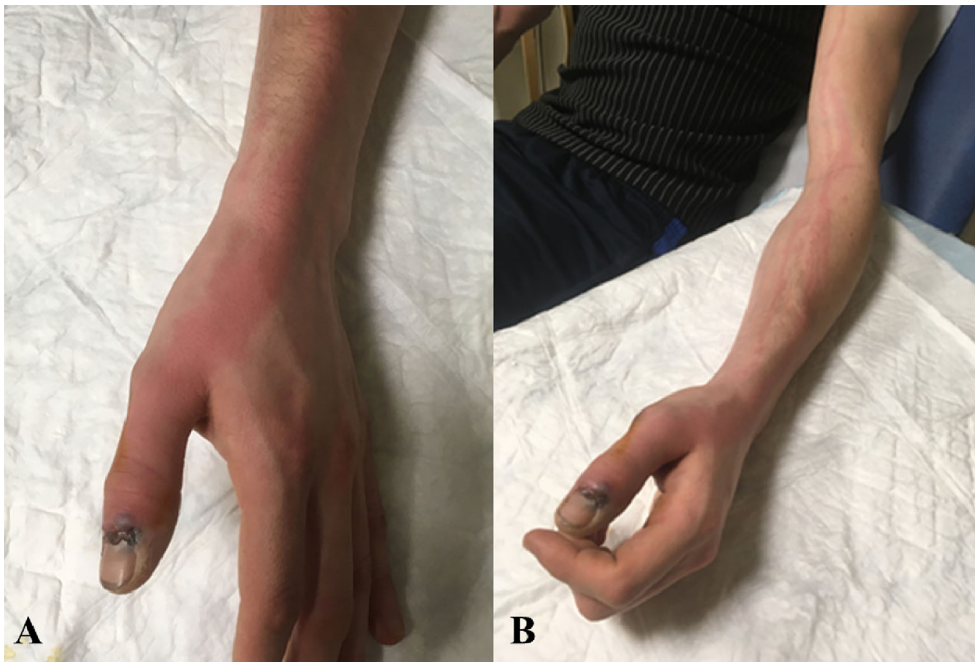


Fig. 1 A. Plaie face dorsale de la deuxième phalange avec un aspect inflammatoire du pouce. B. Aspect de lymphangite avec un cordon érythémateux

Un patient de 23 ans, sans antécédent médical notable, a été admis aux urgences pour des douleurs d'allure inflammatoire, au niveau du membre supérieur gauche, évoluant depuis 24 heures. Le patient rapportait un traumatisme du pouce gauche, ayant occasionné une plaie de la face dorsale de la deuxième phalange (Fig. 1A), négligée depuis trois jours. Le patient présentait un syndrome fébrile avec une température à 38,9 °C. L'examen clinique local retrouvait une plaie en regard de la matrice de l'ongle, sans lésion ligamentaire ni nerveuse, ainsi qu'une plaque cutanée linéaire, érythémateuse, inflammatoire s'étendant de la lésion unguéale en direc-

tion du creux axillaire homolatéral (Fig. 1B). Cette lésion était associée à une adénopathie axillaire gauche douloureuse. Le diagnostic de lymphangite infectieuse du membre supérieur gauche a été posé. Notre patient a bénéficié d'un parage de la plaie avec mise en culture de tissus infectés et d'une antibiothérapie probabiliste avec une association amoxicilline + acide clavulanique. Les données sur la culture ont finalement révélé un *Streptococcus pyogenes*. L'évolution de notre patient était favorable avec obtention d'une apyrexie en 24 heures et disparition des signes locaux à j7. La lymphangite aiguë infectieuse correspond à une infection des vaisseaux lymphatiques, le plus souvent d'origine bactérienne [1]. Elle est consécutive à une infection de voisinage, généralement cutanée, et témoigne d'une dissémination du processus infectieux par voie lymphatique en direction des aires ganglionnaires de drainage. Elle est classiquement associée à

C. Lavoignet · L. Sengler · H. Slimani (✉)
Service des urgences, hôpital Nord-Franche-Comté,
14, rue de Mulhouse, F-90016 Belfort, France
e-mail : hakim.slimani@hnfc.fr

un érysipèle [2]. L'examen local retrouve typiquement un cordon superficiel plus ou moins large, infiltré, chaud et douloureux à la palpation, qui s'étend de façon linéaire vers le relais ganglionnaire le plus proche. Une ou plusieurs adénopathies satellites douloureuses peuvent être retrouvées dans le territoire de drainage. La thrombophlébite superficielle est un diagnostic différentiel à évoquer. Les germes les plus souvent en cause sont principalement les streptocoques bêta-hémolytiques et parfois le staphylocoque doré [1]. Le traitement repose avant tout sur la prise en charge de l'infection initiale et de la

porte d'entrée. Il associe une antibiothérapie probabiliste ciblant les germes responsables du foyer infectieux initial.

Références

1. Gunderson CG, Martinello RA (2012) A systematic review of bacteremias in cellulitis and erysipelas. *J Infect* 64:148–55
2. Ellis Simonsen SM, Van Orman ER, Hatch BE, et al (2006) Cellulitis incidence in a defined population. *Epidemiol Infect* 134: 293–9