

Bloc de branche droit à l'électrocardiogramme (ECG) et syndrome coronarien aigu ST+

Right Bundle Branch Block on Electrocardiogram (ECG) and ST-Segment Elevation Myocardial Infarction

H. Andrianjafy · P. Le Pimpec · T.H. Ta

Reçu le 22 juillet 2017; accepté le 10 novembre 2017
© SFMU et Lavoisier SAS 2017

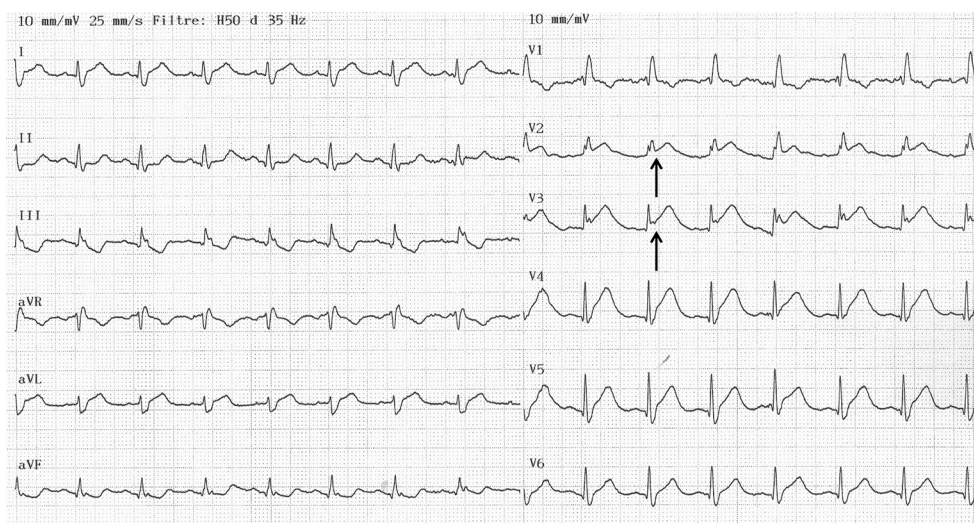


Fig. 1 Syndrome coronarien aigu ST+ avec bloc de branche droit. Complexes QRS larges en V1 (160 ms) et sus-décalage du point J de 1 mm en V2 et 2 mm en V3 (flèches)

Un patient de 78 ans, aux antécédents d'angor, pontage fémoral et insuffisance respiratoire chronique est pris en charge aux urgences pour une détresse respiratoire aiguë sans douleur thoracique. L'ECG montre des anomalies de repolarisation typique d'un syndrome coronarien aigu ST+ (SCAST+) avec bloc de branche droit complet (BBD) : complexes QRS larges en V1 (160 ms), sus-décalage du point J de 1 mm en V2 et 2 mm en V3 (Fig. 1). La coronarographie retrouve une occlusion de l'artère interventriculaire antérieure et une sténose serrée de l'artère coronaire droite

moyenne. En cas de BBD, il existe normalement un sous-décalage du point J (discordance appropriée), et tout sus-décalage en V1, V2, V3 doit alors faire évoquer un SCAST+. Cet aspect sur l'ECG est à reconnaître car un BBD est retrouvé dans près de 6 % des SCAST+ [1]. Le pronostic est sévère avec un risque de mortalité plus élevé qu'en l'absence de BBD [2].

Références

1. Widimsky P, Rohac F, Stasek J, et al (2012) Primary angioplasty in acute myocardial infarction with right bundle branch block: should new onset right bundle branch block be added to future guidelines as an indication for reperfusion therapy? *Eur Heart J* 33:86–95
2. Ibanez B, James S, Agewall S, et al (2017) 2017 ESC Guidelines for the management of acute myocardial infarction in patients presenting with ST-segment elevation. *Eur Heart J* [in press]

H. Andrianjafy (✉) · P. Le Pimpec · T.H. Ta
Service des urgences, centre hospitalier des Deux Vallées,
hôpital Longjumeau, 159 rue du Président François Mitterrand,
91160 Longjumeau, France
e-mail : h.andrianjafy@gh-nord-essonne.fr